



Effect of tamoxifen on testosterone concentration and sperm count in adult male rats.

Shahrbanoo Oryan, Kazem Parivar, Masoumeh Asl-rousta *

Dept. Animal Biology, Science and Research Branch, Islamic Azad University, Tehran, Iran

Received: 3 Sep 2007

Revised: 15 Jan 2008

Accepted: 7 May 2008

Abstract

Introduction: Tamoxifen is a nonsteroidal antiestrogen prescribed for treatment of breast cancer. The aim of this study was to investigate the effect of tamoxifen on testosterone level in the serum and sperm count in the epididymis of adult male Wistar rats.

Methods: Three groups of rats received 200, 400 and 600 $\mu\text{g}/\text{kg}$ body weight tamoxifen dissolved in solvent (60% ethanol in physiological solution) for 30 consecutive days. The sham group received the solvent and controls did not receive any drug or solvent. 1, 12 and 36 days after treatment, serum testosterone was measured by radioimmunoassay and sperm numbers in the epididymis were counted.

Results: Results showed that testosterone concentration in the serum and sperm count in the epididymis significantly decreased in groups which received tamoxifen compared with the control group. The most profound effects were observed in the first samplings of the group which received 600 $\mu\text{g} / \text{kg}$ tamoxifen.

Conclusion: These findings indicate that tamoxifen decreases the fertilization ability in adult male rats in a dose dependent manner and this effect disappears after a period of time.

Keywords: Tamoxifen; Testosterone; Sperm; Epididymis; Rat.

* Corresponding author e- mail: masoumeh_rousta@yahoo.com
Available online @: www.phypha.ir/ppj

تأثیر تاموکسیفن بر غلظت تستوسترون و تعداد اسپرم در موش‌های صحرایی نر بالغ

شهربانو عریان، کاظم پریور، معصومه اصل‌روستا*
گروه زیست‌شناسی جانوری، واحد علوم و تحقیقات تهران، دانشگاه آزاد اسلامی، تهران
دریافت: شهریور ۱۳۸۶ بازبینی: دی ۱۳۸۶ پذیرش: اردیبهشت ۱۳۸۷

چکیده

مقدمه: تاموکسیفن یک آنتی‌استروژن غیراستروئیدی است که برای درمان سرطان سینه تجویز می‌شود. هدف از این مطالعه، بررسی تأثیر تاموکسیفن بر غلظت تستوسترون خون و تعداد اسپرم موجود در اپی‌دیدیم رت‌های نر بالغ نژاد ویستار می‌باشد.

روش‌ها: سه گروه از رت‌ها به مدت ۳۰ روز متوالی به ترتیب ۲۰۰، ۴۰۰ و ۶۰۰ میکروگرم تاموکسیفن بر کیلوگرم وزن بدن در حلال (شامل اتانول ۶۰٪ و سرم فیزیولوژی) دریافت نمودند. گروه شم در این مدت، فقط حلال دریافت نموده و گروه کنترل هیچ ماده‌ای دریافت ننمود. در روزهای ۱، ۱۲ و ۳۶ پس از پایان دوره ی دریافت دارو، غلظت تستوسترون سرم خونی توسط روش رادیوایمنواسی (RIA) اندازه‌گیری شده و شمارش اسپرم از اپی‌دیدیم انجام گرفت.

یافته‌ها: نتایج نشان دادند که غلظت تستوسترون خون و تعداد اسپرم اپی‌دیدیم در گروه‌های دریافت‌کننده ی تاموکسیفن، کاهش چشمگیری در مقایسه با گروه کنترل داشت. بیشترین تأثیر در روز اول نمونه برداری و در گروه دریافت‌کننده ی دوز ۶۰۰ مشاهده گردید.

نتیجه‌گیری: این مطالعه نشان می‌دهد که تاموکسیفن به شیوه ی وابسته به دوز می‌تواند توانایی تولید مثل را در موش‌های صحرایی نر بالغ کاهش دهد و این تأثیر به مرور زمان با قطع مصرف دارو کاهش می‌یابد.

واژه‌های کلیدی: تاموکسیفن؛ تستوسترون؛ اسپرم؛ اپی‌دیدیم؛ موش صحرایی

مقدمه

دوز ۱/۵ میلی‌گرم تاموکسیفن موجب کاهش و دوز ۸ میلی‌گرم آن موجب افزایش رشد و نمو اویداکت حیوان می‌گردد [۲]. تاموکسیفن می‌تواند اثرات مخربی بر سلول‌ها در محیط *in vitro* داشته باشد. به طور مثال، موجب بروز آپوپتوزیس در لاکتوتروف‌های هیپوفیز موش صحرایی می‌گردد [۳]. بر اساس برخی آزمایش‌ها، اگر رت‌های نر و ماده در زمان نوزادی، تحت تیمار تاموکسیفن قرار گیرند، رشد و تمایز هسته دو شکلی جنسی واقع در ناحیه پراپتیک مغز (SDN-POA) هر دو جنس، مهار شده و منجر به بروز عقیمی عدم تخمک‌گذاری (anovulatory sterility) پایدار در ماده‌ها می‌گردد [۵]. به

تاموکسیفن یک مدولاتور گیرنده استروژنی است که وابسته به بافت هدف دارو، خواص آگونیستی یا آنتاگونیستی استروژن را از خود نشان می‌دهد. سالیان متمادی است، این دارو برای درمان سرطان پستان به کار می‌رود [۸]. مطالعات نشان داده‌اند که تاموکسیفن در وزغ ماده *Bufo viridis* در غلظت پایین، نقش آنتی‌استروژنی و در غلظت بالا، نقش استروژنی را ایفا می‌کند.

* نویسنده مسئول مکاتبات: masoumeh_rousta@yahoo.com
وبگاه مجله: www.phypha.ir/ppj

پایین تر و بالاتر از آن استفاده شده است. همچنین از آنجایی که در آزمایشات محققین پیشین اثرات دارو در زمان‌های بسیار کوتاه یا بسیار بلند تعیین شده بود، در این آزمایش، زمان متوسط ۳۰ روزه تیمار مورد بررسی قرار گرفت. گروه شم در این مدت حلال دریافت نموده و گروه کنترل هیچ نوع دارو یا حلال دریافت ننمود. علت در نظر گرفتن گروه کنترل در آزمایش، ارزیابی فاکتورهای مورد نظر در بدن حیوانات دست نخورده (intact) و همچنین تشخیص اثر احتمالی حلال دارو بر حیوانات دیگر می‌باشد.

در روز ۱، ۱۲ و ۳۶ پس از پایان این دوره، هر بار ۵ رت از هر گروه به طور تصادفی انتخاب و خون‌گیری از قلب این حیوانات انجام گرفت. سرم خونی با ساتریفوژ ۲۰۰۰× به مدت ۱۵ دقیقه جدا شد. تستوسترون سرم با روش رادیوایمنواسی (RIA) اندازه‌گیری گردید. در این روش، آنتی بادی اختصاصی هورمون با سرم خونی مخلوط شده و همچنین با مقدار مناسبی از هورمون خالص استاندارد مخلوط نشان دار شده با ایزوتوپ رادیواکتیو (^{125}I) مخلوط گردید. سپس کمپلکس آنتی بادی-هورمون از بقیه محلول جدا شده و مقدار هورمون، با روش‌های رادیو اکتیو اندازه‌گیری شد.

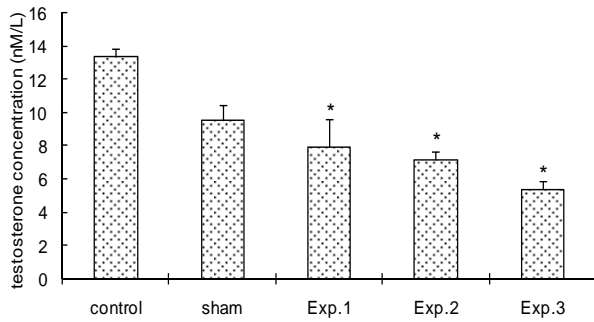
پس از جراحی، اپی دیدیم حیوانات به دقت از بیضه جدا گردید. سپس آن را در ۱ میلی لیتر محلول بافر فسفات با pH = ۷ خرد کرده و سوسپانسیون ایجاد شده را از کاغذ صافی رد نمودیم. ماده ی رد شده از کاغذ صافی را با یک قطره ائوزین آبی Y مخلوط نمودیم، پس از گذشت ۳۰ دقیقه، رنگ آمیزی انجام گرفت. رنگ آمیزی سیتوپلاسم اسپرم توسط ائوزین آبی Y، شمارش تعداد این سلول‌ها را آسان تر می‌نماید. مایع رنگ آمیزی شده را توسط پیپت مخصوص شمارش گلول‌های سفید خونی تا عدد ۰.۵ بالا کشیده و تا درجه ۱۱، بافر فسفات وارد پیپت نمودیم. دو سر پیپت را بسته و به مدت ۲ دقیقه تکان داده و سپس بر روی منطقه ی مخصوص شمارش سلول‌ها واقع در لام هموسیتومتر نئوبار، یک قطره از مایع مذکور را قرار دادیم. تعداد اسپرم‌های واقع در مربع‌های چهارگانه ی اطراف را به دقت شمرده و عدد به دست آمده را در $10^4 \times 5$ ضرب نمودیم [۷].

تحلیل و مقایسه ی میانگین‌ها در $P < 0.05$ با در نظر گرفتن انحراف معیار (SEM) انجام گرفت. سنجش‌های آماری توسط نرم افزار SPSS و با بهره‌گیری از آزمون آنالیز واریانس یک طرفه صورت گرفت و نمودارهای مربوطه توسط نرم افزار Excel رسم شد.

علاوه اگر رت‌های نوزاد، تحت تیمار روزانه ۲ mg/kg تاموکسیفن به مدت ۱۸ روز متوالی قرار گیرند، تغییراتی چون کاهش ضخامت اپی تلیوم سلولی مجاری اسپرم بر و همچنین انبساط شبکه بیضه و مجاری اسپرم بر مشاهده می‌گردد [۹]. ضمناً تزریق دوزهای مختلف تاموکسیفن به مدت ۱۴ روز متوالی درون بیضه رت، منجر به کاهش غلظت تستوسترون می‌گردد [۱۲]. از سوی دیگر، مصرف روزانه یک قرص ۲۰ میلی گرمی تاموکسیفن به مدت ۶ ماه متوالی، موجب افزایش تعداد اسپرم در مردانی که ضعف جنسی دارند می‌گردد [۲۰]. تزریق درون بیضه‌ای این دارو در دوزهای ۵، ۱۰ و ۲۰ میکروگرم در رت‌های بالغ نژاد ویستار (به صورت یک روز در میان به مدت ۱۵ روز) موجب افزایش چشمگیری در تعداد اسپرماتوگونی A می‌شود [۱۹]. مطالعات دیگری نشان داده‌اند که تاموکسیفن، اثر تحریکی β -۱۷- استرادیول بر تکثیر سلول‌های زاینده ی اسپرماتوگونیا را مهار می‌نماید [۱۴]. با توجه به این مطلب که گزارش‌های متناقضی از تأثیر این دارو بر تولید مثل وجود دارد، تأثیر مصرف خوراکی تاموکسیفن (به مدت ۳۰ روز متوالی) توسط رت‌های نر بالغ نژاد ویستار، بر غلظت هورمون تستوسترون سرم خونی و تعداد اسپرم موجود در اپی دیدیم این حیوانات، مورد بررسی قرار گرفت.

مواد و روش‌ها

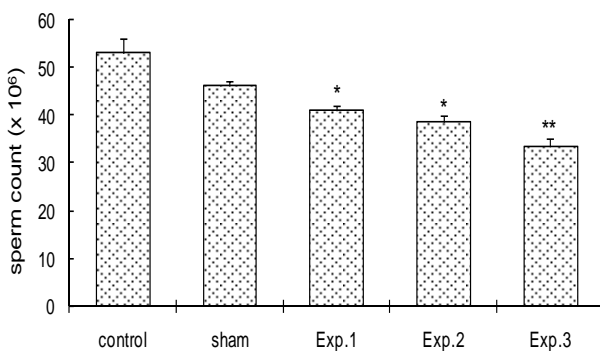
رت‌های نر نژاد ویستار به وزن ۱۵۰-۱۴۰ گرم و سن تقریبی ۱۰ هفته از انستیتو پاستور کرج خریداری و در قفس‌های مخصوصی (که در آنها، به راحتی آب و غذا را دریافت می‌کردند) در شرایط ۱۲ ساعت نور و ۱۲ ساعت تاریکی، در دمای ۲۲-۲۰ درجه سانتی گراد نگهداری شدند. حیوانات به ۵ گروه تقسیم شدند که ۱۵ حیوان در هر گروه قرار داشت. ۳ گروه تجربی به ترتیب با دوزهای ۲۰۰، ۴۰۰ و ۶۰۰ میکروگرم تاموکسیفن (پودر کریستالی و بی بو که توسط شرکت دارویی ایران هورمون - ایران تهیه گردید) بر کیلوگرم وزن بدن در ۰.۴ میلی لیتر حلال (شامل ۰.۰۵ میلی لیتر اتانول ۶۰٪ و ۰.۳۵ میلی لیتر سرم فیزیولوژی) به مدت ۳۰ روز متوالی به صورت خوراکی دریافت نمودند. با توجه به اینکه دوز درمانی تاموکسیفن در انسان، ۴۰۰ میکروگرم بر کیلوگرم وزن بدن می‌باشد [۲۱]، در این آزمایش از دوز مربوطه و دو دوز



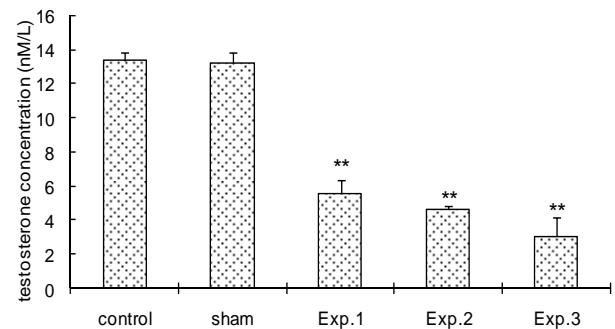
شکل ۳- نتایج حاصل از اندازه‌گیری غلظت تستوسترون سرم خون (بر اساس nmol/L) در نمونه برداری سوم: ۳۶ روز پس از تیمار با تاموکسیفن. گروه آزمون ۱: تیمار با دوز ۲۰۰ میکروگرم تاموکسیفن بر کیلوگرم وزن بدن، گروه آزمون ۲: تیمار با دوز ۴۰۰ میکروگرم تاموکسیفن بر کیلوگرم وزن بدن. گروه آزمون ۳: تیمار با دوز ۶۰۰ میکروگرم تاموکسیفن بر کیلوگرم وزن بدن. هر ستون (mean ± SEM) *P < 0.05

افزایش یافت (شکل ۳).

تعداد اسپرم موجود در اپی دیدیم رت‌های دریافت‌کننده تاموکسیفن نسبت به گروه کنترل کاهش چشمگیری داشت. (جدول ۲) کمترین تعداد اسپرم در گروه دریافت‌کننده ی دوز ۶۰۰ و در اولین نمونه برداری مشاهده شد ($p < 0.01$) (شکل ۴). در نمونه برداری دوم (روز ۱۲ پس از پایان دوره دریافت دارو)، تعداد اسپرم در گروه دریافت‌کننده ی دوز ۲۰۰ میکروگرم تاموکسیفن بر کیلوگرم وزن بدن (گروه آزمون ۱) نسبت به اولین نمونه برداری افزایشی نشان داد (شکل ۵). در نمونه برداری سوم، فقط تعداد اسپرم گروه دریافت‌کننده ی دوز ۶۰۰ تفاوت معنی‌داری در مقایسه با گروه کنترل داشت ($p < 0.05$) (شکل ۶).



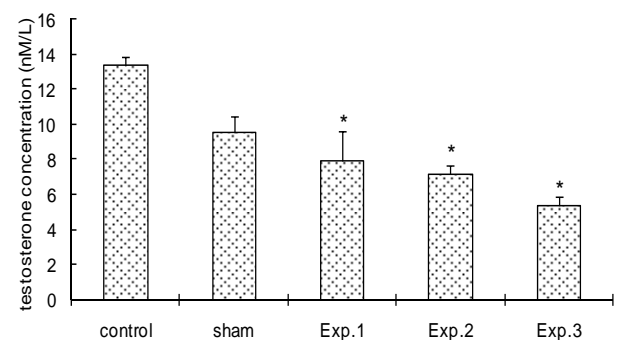
شکل ۴- نتایج حاصل از شمارش تعداد اسپرم موجود در اپی دیدیم در اولین نمونه برداری ۱: روز پس از تیمار با تاموکسیفن. گروه آزمون ۱: تیمار با دوز ۲۰۰ میکروگرم تاموکسیفن بر کیلوگرم وزن بدن، گروه آزمون ۲: تیمار با دوز ۴۰۰ میکروگرم تاموکسیفن بر کیلوگرم وزن بدن. گروه آزمون ۳: تیمار با دوز ۶۰۰ میکروگرم تاموکسیفن بر کیلوگرم وزن بدن. هر ستون (mean ± SEM) *P < 0.05 و **P < 0.01 در مقایسه با گروه کنترل.



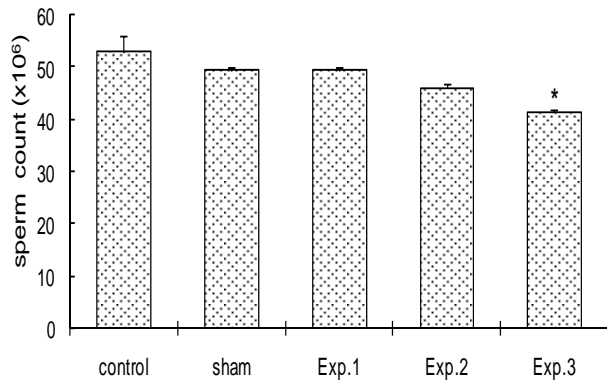
شکل ۱- نتایج حاصل از اندازه‌گیری غلظت تستوسترون سرم خون (nmol/L) در نمونه برداری اول: ۱ روز پس از تیمار با تاموکسیفن. گروه آزمون ۱: تیمار با دوز ۲۰۰ میکروگرم تاموکسیفن بر کیلوگرم وزن بدن، گروه آزمون ۲: تیمار با دوز ۴۰۰ میکروگرم تاموکسیفن بر کیلوگرم وزن بدن. گروه آزمون ۳: تیمار با دوز ۶۰۰ میکروگرم تاموکسیفن بر کیلوگرم وزن بدن. هر ستون (mean ± SEM) *P < 0.01 در مقایسه با گروه کنترل.

یافته‌ها

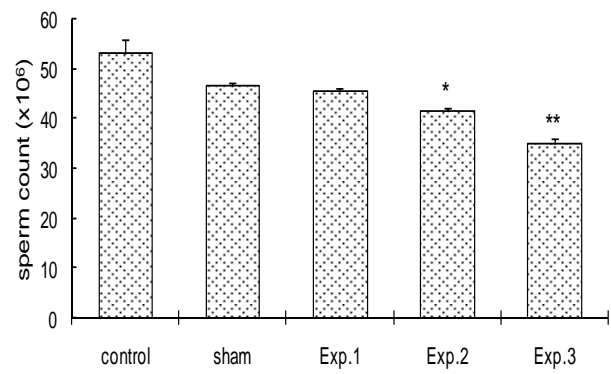
در نمونه برداری اول، غلظت تستوسترون (بر اساس nmol/L) سرم در گروه‌های دریافت‌کننده تاموکسیفن، کاهش چشمگیری نسبت به گروه کنترل نشان داد. پایین‌ترین غلظت تستوسترون، در گروه دریافت‌کننده ی دوز ۶۰۰ مشاهده گردید (شکل ۱). غلظت تستوسترون در گروه‌های دریافت‌کننده تاموکسیفن در نمونه برداری دوم (روز ۱۲)، نسبت به اولین نمونه برداری بالاتر بود (شکل ۲) و در سومین نمونه برداری (روز ۳۶)، باز هم



شکل ۲- نتایج حاصل از اندازه‌گیری غلظت تستوسترون سرم خون (بر اساس nmol/L) در نمونه برداری دوم: ۱۲ روز پس از تیمار با تاموکسیفن. گروه آزمون ۱: تیمار با دوز ۲۰۰ میکروگرم تاموکسیفن بر کیلوگرم وزن بدن، گروه آزمون ۲: تیمار با دوز ۴۰۰ میکروگرم تاموکسیفن بر کیلوگرم وزن بدن. گروه آزمون ۳: تیمار با دوز ۶۰۰ میکروگرم تاموکسیفن بر کیلوگرم وزن بدن. هر ستون (mean ± SEM) *P < 0.01 در مقایسه با گروه کنترل.



شکل ۶- نتایج حاصل از شمارش تعداد اسپرم موجود در اپی دیدیم در سومین نمونه برداری ۳۶ روز پس از تیمار با تاموکسیفن. گروه آزمون ۱: تیمار با دوز ۲۰۰ میکروگرم تاموکسیفن بر کیلوگرم وزن بدن، گروه آزمون ۲: تیمار با دوز ۴۰۰ میکروگرم تاموکسیفن بر کیلوگرم وزن بدن. گروه آزمون ۳: تیمار با دوز ۶۰۰ میکروگرم تاموکسیفن بر کیلوگرم وزن بدن. هر ستون (mean ± SEM) $P < 0.05$ * در مقایسه با گروه کنترل.



شکل ۵- نتایج حاصل از شمارش تعداد اسپرم موجود در اپی دیدیم در دومین نمونه برداری ۱۲ روز پس از تیمار با تاموکسیفن. گروه آزمون ۱: تیمار با دوز ۲۰۰ میکروگرم تاموکسیفن بر کیلوگرم وزن بدن، گروه آزمون ۲: تیمار با دوز ۴۰۰ میکروگرم تاموکسیفن بر کیلوگرم وزن بدن. گروه آزمون ۳: تیمار با دوز ۶۰۰ میکروگرم تاموکسیفن بر کیلوگرم وزن بدن. هر ستون (mean ± SEM) $P < 0.05$ * و $P < 0.01$ ** در مقایسه با گروه کنترل.

دیدیم می‌گردد. قطع مصرف تاموکسیفن موجب بازسازی ساختار بیضه به مرور زمان می‌شود، از طرفی با از بین رفتن تأثیر منفی این دارو بر سنتز و ترشح هورمون LH، سنتز و ترشح تستوسترون و در نتیجه غلظت این هورمون در نمونه برداری‌های دوم و سوم تا حدودی افزایش می‌یابد. در مورد افزایش تدریجی تعداد اسپرم اپی دیدیم در نمونه برداری‌های دوم و سوم باید ذکر نمود که بازسازی ساختار لوله‌های سمینی فر و همچنین افزایش تدریجی غلظت تستوسترون، موجب بهبود فرایند اسپرماتوژنز و در نتیجه، افزایش تعداد اسپرم می‌گردد.

مصرف تاموکسیفن در زمان قبل از بلوغ، اثرات مخربی بر ساختار دستگاه تولید مثلی برخی از حیوانات نشان داده است. به طور مثال، بر اساس مطالعاتی اگر رت‌های نر نوزاد به مدت ۱۸ روز متوالی تحت تیمار ۲ میلی گرم تاموکسیفن بر کیلوگرم وزن بدن قرار گیرند، وزن بیضه ی آنها نسبت به گروه کنترل، کاهش چشمگیری را نشان خواهد داد. [۹] تیمار استرادیول در رت‌های ۵ روزه می‌تواند موجب افزایش وزن اپی دیدیم شود. تاموکسیفن به عنوان آنتاگونیست استروژن، از افزایش وزن اپی دیدیم جلوگیری می‌نماید [۴]. همچنین در صورتی که تاموکسیفن در دوز ۲۵۰ میکروگرم بر کیلوگرم وزن بدن همراه با استرادیول بنزوات توسط خرگوش‌های نابالغ دریافت شود، منجر به کاهش تأثیر استرادیول بر افزایش وزن بیضه می‌گردد [۱۶]. بر اساس تجربه ی دیگری، تیمار دوزهای مختلف تاموکسیفن در جوجه خروس‌های *White leghorn* به مدت ۲ هفته نتایج زیر را به

بحث

نتایج حاصل از این تحقیق، نشانگر کاهش چشمگیر غلظت تستوسترون در گروه‌های مصرف کننده ی تاموکسیفن می‌باشد که به صورت وابسته به دوز مشاهده گردید. به نظر می‌رسد که کاهش خفیف غلظت تستوسترون در گروه‌های شم، ناشی از حلال دارو باشد.

مصرف دوزهای ۲۰۰، ۴۰۰ و ۶۰۰ میکروگرم تاموکسیفن بر کیلوگرم وزن بدن به مدت ۳۰ روز متوالی منجر به کاهش سلول‌های اسپرماتوژنیک می‌گردد. همچنین قطر و ضخامت لوله‌های سمینی فر را کاهش می‌دهد. از این رو، فرایند اسپرماتوژنز در نتیجه ی تخریب لوله‌های سمینی فر مختل می‌شود. تعداد سلول‌های لیدیک نیز با مصرف تاموکسیفن کاهش می‌یابد. در واقع، می‌توان نتیجه‌گیری نمود که مصرف تاموکسیفن منجر به تخریب ساختار بافتی بیضه می‌گردد [۱]. کاهش تعداد سلول‌های لیدیک و همچنین کاهش فعالیت تولید آندروژن در آنها (در نتیجه ی کاهش سنتز و ترشح LH از هیپوفیز)، منجر به کاهش غلظت تستوسترون به صورت وابسته به دوز در سرم خون می‌گردد. تاموکسیفن علاوه بر بیضه، تأثیرات منفی خود را بر بخش‌های دیگر دستگاه تناسلی؛ از جمله اپی دیدیم، اعمال نموده و مجموعه ی چنین تأثیراتی در نهایت منجر به کاهش وابسته به دوز تعداد اسپرم موجود در اپی

سپاسگزاری

بدین وسیله از ریاست محترم و کارشناسان مجتمع آزمایشگاهی واحد علوم و تحقیقات دانشگاه آزاد اسلامی و مدیریت محترم شرکت دارویی ایران هورمون قدردانی می‌گردد.

منابع

- [۱] اصل روستا معصومه، تأثیر تاموکسیفن بر اسپرماتوژن، مورفولوژی لوله‌های سمینی فر و غلظت تستوسترون در رت‌های نر نژاد ویستار. **پایان نامه کارشناسی ارشد**، تهران: دانشکده علوم پایه، دانشگاه آزاد واحد علوم و تحقیقات، ۱۳۸۶.
- [۲] پریور کاظم، رستمی پروین، رحیم زاده خوشرو مریم، بررسی اثرات کلومیفن و تاموکسیفن سیترا بر اویداکت در وزغ ماده *Bufo viridis*. **پایان نامه کارشناسی ارشد**، تهران: دانشکده علوم پایه، دانشگاه تربیت معلم. (۱۳۷۵) ۴۵ تا ۵۶.
- [3] Aoki MP, Orgnero E, Aoki A, Maldonado CA, Apoptotic cell death of oestrogen activated lactotrophs induced by tamoxifen. *Tissue Cell* 35 (2003) 143-52.
- [4] Dhar JD, Gupta S, Bansode FW, Setty BS, Response of postnatal rat epididymis to estrogen & antiestrogens. *Indian J Med Res* 105 (1997) 72-6.
- [5] Dohler KD, Srivastava SS, Shryne JE, Jarzab B, Sipos A, Gorski RA, Differentiation of the sexually dimorphic nucleus in the preoptic area of the rat brain is inhibited by postnatal treatment with an estrogen antagonist. *Neuroendocrinology* 38 (1984) 297-301.
- [6] D'Souza UJ, Tamoxifen induced multinucleated cells (sympylasts) and distortion of seminiferous tubules in rat testis. *Asian J Androl* 5 (2003) 217-20.
- [7] D'Souza UJ, Toxic effects of 5-fluorouracil on sperm count in wistar rats. *Malaysian Journal of Medical Sciences* 10 (2003) 43-45.
- [8] Jensen EV, Jordan VC, The Estrogen Receptor: A Model for Molecular Medicine. *Clin Cancer Res* 9 (2003) 1980-1989.
- [9] Fisher JS, Turner KJ, Brown D, Sharpe RM, Effect of neonatal exposure to estrogenic compounds on development of the excurrent ducts of the rat testis through puberty to adulthood. *Environ health perspect* 107 (1999) 397-405.
- [10] Gill-Sharma MK, Balasinor N, Parte P, Effect of

دنبال دارد: دوزهای پایین تاموکسیفن موجب بزرگتر بودن بیضه‌ها و تعداد بیشتر اسپرم انزالی نسبت به گروه کنترل می‌شود، در حالی که مصرف دوزهای بالاتر این دارو تأثیر کاملاً عکس را بر حجم بیضه و تعداد اسپرم انزالی دارد [۱۸]. همچنین آزمایشات بیانگر آن است که مصرف این دارو توسط حیوانات بالغ، نتایجی مشابه موارد مذکور را در پی داشته است. تیمار دوزهای ۴۰ و ۲۰۰ میکروگرم بر کیلوگرم وزن بدن در رت‌های بالغ به مدت ۵۰ روز متوالی موجب کاهش جمعیت سلول‌های لیدیک، اسپرماتید و اسپرم می‌گردد [۱۱]. سلول‌های لیدیک در بین لوله‌های سمینی فر قرار دارند و حدود کمتر از ۵٪ حجم کل بیضه را به خود اختصاص می‌دهند. عملکرد اولیه‌ی آنها سنتز و آزاد سازی اندروژن‌ها (از جمله تستوسترون) است، به علاوه در انتشار تستوسترون به داخل لوله‌های سمینی فر نقش اساسی دارند. تستوسترون برای حفظ اسپرماتوژن در لوله‌های سمینی فر اهمیت فراوانی دارد [۱۵]. تاموکسیفن به طور مستقیم ترشح تستوسترون (توسط سلول‌های لیدیک) در پاسخ به تحریک گنادوتروپین را در رت‌های بالغ و نابالغ هیپوفیزکتومی مهار نموده و از سوی دیگر گزارش شده است که چندین مرحله از استروئیدوژن را نیز مهار می‌نماید [۱۳]. مصرف خوراکی ۰/۴ میلی گرم تاموکسیفن بر کیلوگرم وزن بدن به مدت ۱۲۰ روز متوالی موجب کاهش وزن بیضه، اپی دیدیم، پروستات و سمینال وزیکول و همچنین کاهش مقادیر LH و تستوسترون سرم می‌گردد [۱۰]. از طرفی تیمار دوزهای ۲۰۰، ۴۰۰ و ۸۰۰ میکروگرم تاموکسیفن بر کیلوگرم وزن بدن (همراه با روغن زیتون) به مدت ۱۰ روز متوالی در رت‌های بالغ، به صورت وابسته به دوز، منجر به تخریب ساختار لوله‌های سمینی فر می‌گردد و همچنین تعداد سلول‌های دارای هسته‌های غول پیکر در بیضه این حیوانات افزایش می‌یابد [۶]. همچنین اگر اسپرم‌های خارپوست دریایی در محیطی حاوی تاموکسیفن قرار گیرند، توانایی لقاح آنها کاهش می‌یابد [۱۷].

به استناد تحقیقات به عمل آمده‌ی پیشین و همچنین بر اساس یافته‌های حاصل از این مطالعه می‌توان نتیجه‌گیری نمود: مصرف تاموکسیفن در دوزهای بالا تأثیرات منفی را بر فاکتورهای تولید مثلی القا می‌نماید. تاموکسیفن به صورت وابسته به دوز، توان تولید مثلی رت‌های نر بالغ نژاد ویستار را کاهش می‌دهد و به مرور زمان، این تأثیر با قطع مصرف دارو کاهش می‌یابد.

- histology of the epididymis and accessory sex organs of sexually immature rabbits. **Endocrinology** 113 (1983) 1703-15.
- [17] Pagano G, Biase A, Deeva IB, Degan P, Doronin YK, Iaccarino M, Oral R, Trieff NM, Waranau M, Korkina LG, The role of oxidative stress in developmental and reproductive toxicity of tamoxifen. **Life Science** 68(2001) 1735-49.
- [18] Rozenbiom I, Dgany O, Robinzon B, Arnon E, Snapir N, The effect of tamoxifen on the reproductive traits in *White Leghorn* cockerels. **Pharmacol Biochem Behav** 32 (1989) 377-81.
- [19] Salata IM, Slowikowska-Hilczler J, Kula K, Influence of intratesticular injections of tamoxifen on spermatogenesis and testosterone secretion in the rat. **Ginecol Pol** 65 (1994) 63-6.
- [20] Traub AI, Thompson W, The effect of tamoxifen on spermatogenesis in subfertile men. **Andrologia** 13 (1981) 486-90.
- [21] US Food and Drug Administration. **Nolvadex**. USA: AstraZenca, 2003.
- intermittent treatment with tamoxifen on reproduction in male rats. **Asian J Androl** 3 (2001) 115-9.
- [11] Gopalkrishnan K, Gill-Sharma MK, Balasinor N, Padwal V, D'Souza S, Parte P, Jayaraman S, Juneja HS, Tamoxifen-induced light and electron microscopic changes in the rat testicular morphology and serum hormonal profile of reproductive hormones. **Contraception** 57 (1998) 261-9.
- [12] Kula K, Salata IM, Slowikowska-Hilczler J, Tamoxifen and spermatogenesis in rats subjected to effects of estradiol. **Ginecol Pol** 65 (1994) 58-62.
- [13] Lin T, Muroso EP, Tamoxifen inhibit leydig cell in steroidogenesis: in vivo and in vitro studies. **Metabolism** 31 (1982) 543-7.
- [14] Miura T, Miura C, Ohta T, Nader MR, Todo T, Yamauchi K, Estradiol-17 β stimulates the renewal of spermatogonial stem cells in males. **Biochem Biophys Res commun** 264 (1999) 230-234.
- [15] Nussey SS, Whitehead SA, editors. **Endocrinology: an integrated approach**. London: BIOS, 2002.
- [16] Orgebin-Crist MC, Eller BC, Danzo BJ, The effects of estradiol, tamoxifen, and testosterone on the weights and